

### Crisis parciales complejas secundarias a un lipoastrocitoma de bajo grado

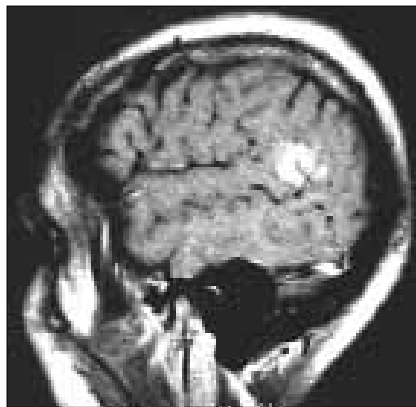
Los tumores primarios del sistema nervioso central (SNC) causan crisis convulsivas en el 20-45% de los pacientes. Los gliomas representan aproximadamente el 60% de los tumores primarios del SNC y se definen como tumores de tejido neuroepitelial en su variedad de tumores de gliomas. Los tres tipos principales de gliomas son: astrocitoma, oligodendroglioma y ependimoma, y más del 75% corresponden a astrocitomas. La Organización Mundial de la Salud (OMS) clasifica los astrocitomas cerebrales según sus características histológicas, capacidad de invasión y progresión, de la siguiente forma:

- *Grado I o astrocitoma de bajo grado:* astrocitoma pilóide.
- *Grado II o astrocitoma difuso:* astrocitoma fibrilar, protoplasmático y gemistocítico.
- *Grado III o astrocitoma anaplásico.*
- *Grado IV o astrocitoma de alto grado:* glioblastoma multiforme, glioblastoma de células gigantes y gliosarcoma.

Además de las entidades descritas en la clasificación de la OMS, se han identificado nuevas variantes astrocíticas, como el astrocitoma pilocítico y el lipoastrocitoma [1].

El objetivo del presente trabajo es describir el caso de un paciente con epilepsia de aparición tardía y de difícil control, secundaria a un lipoastrocitoma. Es el único caso documentado en un paciente adulto de un tumor intracraneal con descripción anatomopatológica de estas características.

Varón de 24 años, previamente sano, que inició su sintomatología con crisis convulsivas tonicoclónicas generalizadas durante el sueño, de aproximadamente tres minutos de duración, sin pérdida del control de esfínteres y con estado postictal caracterizado por somnolencia y cefalea holocraneal de breve duración, por lo que recibió tratamiento médico. Posteriormente presentó una nueva crisis de las mismas características, por lo que se le transfirió al Instituto Nacional de Neurología y Neurocirugía (INNNC) para su estudio y tratamiento. En la tomografía se apreciaba una lesión parenquimatosa temporal derecha que sugería una lesión glial, por lo que se realizó una resonancia magnética. En ésta se observó un proceso ocupativo hipointenso en T<sub>1</sub> e hiperintenso en T<sub>2</sub>; además, en densidad de protones, su contorno era irregular y mal definido. Con el contraste, mostraba un reforzamiento intenso y heterogéneo de la zona descrita, que medía 1,9 × 2 cm (Figura). El electroencefalograma era anormal por la presencia de ondas agudas en inversión de fase sobre la región temporal posterior derecha, lo que traducía una irritación cortical focal. Ingresó en el INNNC para la realización de cirugía.



**Figura.** Corte sagital de resonancia magnética donde se aprecia una lesión hiperintensa que sigue el trayecto de la circunvolución de T<sub>1</sub> posterior, sin efecto de masa o edema perilesional.

Se realizó una lesionectomía y una corticectomía guiada por electrocorticografía transoperatoria y ecografía para la localización de la lesión subcortical. El paciente cursó sin complicaciones en el perioperatorio ni en el postoperatorio.

El informe histopatológico refería que la lesión correspondía a una neoplasia benigna constituida por astrositos fibrilares, sin pleomorfismo, anaplasia o necrosis; presentaba proliferación vascular y también de las células endoteliales, evento que era mínimo. Tenía un componente de astrocitoma microquístico o protoplasmático y numerosas calcificaciones. Esta neoplasia benigna del astrocitoma fibrilar y microquístico contenía tejido adiposo entre las células tumorales y dichos hallazgos se asemejaban a una variedad de astrocitoma de larga evolución y buen pronóstico, el lipoastrocitoma.

El seguimiento se realizó con estudios de resonancia magnética y, después de cinco años, el paciente se encuentra sin datos de recidiva tumoral, libre de crisis, lo que corresponde a una clasificación IA de Engel, y sin déficit neurológico. Tres años después del procedimiento se retiraron los fármacos anti-epilépticos. No se utilizó ningún tipo de terapia adyuvante.

La lipidización es muy conocida, pero no es una característica frecuente de las neoplasias neuroepiteliales del SNC. Los lípidos pueden acumularse dentro del citoplasma como múltiples gotas que dan una apariencia xantomatosa, ejemplificada por el xantoastrocitoma pleomórfico y el glioblastoma lipídico. Además, la lipidización puede resultar en una apariencia adipocítica de los tumores de las células neuroepiteliales; un ejemplo de este fenómeno es el neurolipoma cerebelar [1].

En la bibliografía se describen dos casos de niños de 2 y 12 años con gliomas cerebrales que mostraron extensos cambios lipomatosos en las células tumorales. Histológicamente, ambos tumores estaban compuestos por células gliales que contenían gotas gordas que se

unían en una sola gota grande, por lo que producían una apariencia similar a adipositos. La evolución de estos dos pacientes fue benigna, aunque uno de ellos fue reoperado por presentar una recidiva del tumor. Esta variante de astrocitoma de bajo grado se denomina lipoastrocitoma [2].

Se han descrito dos casos más, dos mujeres de 36 y 48 años con astrocitoma intramedular torácico [3] y con múltiples lesiones intramedulares en la columna dorsolumbar [4], respectivamente, los cuales tenían un componente lipomatoso, por lo que se catalogaron como astrolipomas.

Nosotros comunicamos ahora el primer caso de un lipoastrocitoma intracraneal con descripción anatomopatológica en un paciente adulto, con un cuadro clínico de crisis parciales complejas secundariamente generalizadas, que se sometió a una lesionectomía y una corticectomía guiada con electrocorticografía transoperatoria, con criterio de cirugía funcional, y ecografía para delimitar la lesión subcortical. Sin complicaciones en el perioperatorio ni el postoperatorio, cinco años después de la cirugía el paciente se encontraba sin déficit neurológico, sin crisis (IA de Engel), sin tomar fármacos y libre de recidiva tumoral.

El lipoastrocitoma es una entidad tumoral extremadamente rara, de bajo grado de malignidad y con un excelente pronóstico, que se puede presentar a cualquier edad, ya sea intra o extracraneal y que posee capacidad epileptógena. La lesionectomía y la corticectomía guiada con electrocorticografía transoperatoria con criterio de cirugía funcional son un método seguro y efectivo para la resolución de la patología neoplásica y el control de las crisis.

**R. Ramírez-Aguilar, C. Castillo-Montoya,  
M. Alonso-Vanegas**

*Aceptado tras revisión externa: 19.10.07.*

*Instituto Nacional de Neurología y Neurocirugía Manuel Velasco Suárez, México DF, México.*

*Correspondencia: Dr. Ricardo Ramírez Aguilar. Calle 31, n.º 106. Colonia Maravillas. Ciudad Nezahualcoyotl, México. CP 57410. E-mail: ramirezricardo2002@yahoo.com.mx*

#### BIBLIOGRAFÍA

1. Cenacchi G, Giangaspero F. Emerging tumor entities and variants of CNS neoplasms. *J Neuropathol Exp Neurol* 2004; 63: 185-2.
2. Giangaspero F, Kaulich K, Cenacchi G, Cerasoli S, Lerch KD, Breu H, et al. Lipoastrocitoma: a rare low grade astrocytoma variant of pediatric age. *Acta Neuropathol (Berl)* 2002; 103: 152-6.
3. Aryan HE, Imbesi SG, Nakaji P, Imbesi SG, Abshire BB. Intramedullary spinal cord astrolipoma: case report. *Neurosurgery* 2003; 53: 985-8.
4. Roda JM, Gutiérrez-Molina M. Multiple intraspinal low-grade astrocytomas mixed with lipoma (astrolipoma). *J Neurosurg* 1995; 82: 891-4.